Aus der Chirurgischen Klinik der Universität Erlangen.
Direktor: Professor Dr. med. Otto Goetze.

Zur Klinik und Lokalisation des Neurinoms.

Inaugural-Dissertation

zur

Erlangung der Doktorwürde

der

Hohen Medizinischen Fakultät

der

Friedrich-Alexanders-Universität zu Erlangen

vorgelegt von

Walter Zehr
approbierter Arzt aus Mannheim

Tag der mündlichen Prüfung: 22. Februar 1940.

Buchdruckerei M. Krahl, Erlangen-Bruck
1940

Dekan: Professor Dr. med. Richard Greving.
Referent: Dr. med. habil. Herbert Zschau.

R. UNIV.
BIBLIOTHEEK
LEIDEN

Meinem lieben Vater!

Es ist erstaunlich, wie wenig bekannt immer noch der Begriff „Neurinom“ in ärztlichen Kreisen ist. Seit ich mich mit dem Thema beschäftige — das ist jetzt gut zwei Jahre — habe ich immer wieder mit Aerzten Fühlung genommen um eventuell noch den einen oder anderen Fall von Neurinom zu „erjagen“, die klinischen Fälle zu ergänzen oder etwas über das Vorkommen des Neurinoms zu erfahren. Aber fast in allen Fällen herrschte entweder nur eine äußerst vage Vorstellung vom Neurinom oder es wurde — in den meisten Fällen — mit dem (Amputations-)Neurom identifiziert. Das liegt wohl weniger daran, daß das Neurinom eine doch ziemlich selten vorkommende Geschwulst ist, also daran, daß es immer noch selten diagnostiziert wird. Entweder es wird für etwas anderes gehalten und überhaupt nicht histologisch untersucht, oder es ist das histologische Bild nicht typisch und charakteristisch.

Der Zweck dieser Arbeit ist es nun, bei der lückenhaften und sehr zerstreuten Literatur des Neurinoms alles Bekannte und Wissenswerte über die heutige Auffassung und Kenntnis dieser selten vorkommenden Geschwulst kurz zusammenzufassen und gleichzeitig drei Fälle von echtem Neurinom, die an der Erlanger Chirurgischen Klinik fast gleichzeitig anfielen und die wegen ihrer eigenartigen Lokalisation bemerkenswert sind, genauer zu verfolgen.

Begriff „Neurinom“.

Die Bezeichnung „Neurinom“ wurde erst durch die Arbeiten von Verocay 1910 zu einem histologisch und klinisch einheitlichen Begriff. Vor 1850 galten multiple

Tumoren der Nerven als echte Nervengeschwülste. Erst v. Recklinghausen schuf im Jahre 1882 durch seine Arbeiten ein Dogma innerhalb der schwankenden Meinungen und Auffassungen: er wies nach, daß die multiplen Nervengeschwülste bindegewebiger Abkunft seien, ausgehend vom Eudo- und Perineurium. Infolgedessen nannte v. Recklinghausen diese Tumoren zu Recht Fibrome. Das Krankheitsbild erhielt den Namen des Forschers und ging so in die Medizin ein. Die Tatsache, daß man in diesen Fibromen auch manchmal Schwann'sche Zellen fand, tat jener Auffassung keinen Abbruch, da man damals eine mesodermale Abkunft derselben annahm.

Im Jahre 1910 hat Verocay in zwei Arbeiten exakt begründet, daß bei der Recklinghausen'schen Krankheit die Schwann'schen Zellen als echte, nervöse, ektodermale Bestandteile beteiligt sind. Diese Tatsache allein brachte bereits das Dogma der Recklinghausen'schen Auffassung in genetischer Hinsicht ins Wanken.

Histologie des Neurinoms.

Die Histologie des Neurinoms ist immer noch umstritten und nicht ganz einheitlich. In typischen Fällen ist das mikroskopische Bild des Neurinoms ganz charakteristisch und unverkennbar:

Bild I: Neurinom eines Kandanerven, H. E. Färbung, stark vergrößert aus einem „Beitrag über das in höherem Alter auftretende Neurinom" von Dr. Herbert Zschau.

Man sieht parallele Reihen spindeliger oder ovaler Kerne, dazwischen feinfibrilläre, kernlose Substanz; durch diese Anordnung entstehen breite Bänder mit dichten, an den Längsseiten palisadenförmig oder phalanxartig gestellten Kernreihen; am Querschnitt erscheinen sie in Rosettenform oder als Zellwirbel. Legen sich mehrere solcher Kernbänder gerade nebeneinander, so erscheint das mikroskopische Bild bei schwachen Linsen durch den Wechsel der Kernbänder mit der hellen Zwischensubstanz schraffiert.

Diese Zellbänder, Rosetten und Zellwirbel machen im typischen Fall das histologische Charakteristikum des Neurinoms aus. Aber leider bietet sich nicht immer dieses typische Bild im Mikroskop. Insbesondere die Palisadenstellung der Kerne fehlt oft vollkommen, ebenso die Zellwirbel. Ferner findet man relativ oft mitten im Geschulstgewebe feine Gewebsspalten, an deren Rande man manchmal lange, spindelige Kerne mit langausgezogenen Enden erkennen kann; diese Kerne unterscheiden sich von den obengenannten dadurch, daß sie dunkler gefärbt sind und keine Kernstruktur erkennen lassen; es ist fraglich, ob es sich um echtes Endothel handelt. Selten trifft man größere Gewebsspalten, die mit Flüssigkeit gefüllt sind, sodaß das Ganze das Aussehen einer Cyste bekommt und nur die Struktur am Rande das Neurinom verrät. Durch sekundäre Haemorrhagien ist die Flüssigkeit der Cyste nicht selten blutig gefärbt. So operierte Lexer vor Jahren ein Neurinom der Halswirbelsäule, das bis auf eine $^1/_2$ cm starke Kapsel haemorrhagisch erweicht war und dessen Diagnose erst durch das Mikroskop gestellt wurde.

Auch degenerative Veränderungen des Geschwulstgewebes kommen vor, meist in Form der hyalinen Umwandlung der fibrillären Bänder, die dann gröber und homogener gefärbt erscheinen; Hand in Hand damit geht fast immer eine Verminderung der Kernzahl. Dafür ein Beispiel: Bild II: Ein nicht so typisches Bild eines Neurinoms mit hyaliner Umwandlung.

Kugeliger, in einem sekundären Nervenbündel sitzender, scharf abgegrenzter Tumor; mäßiger Kernreichtum; in den Randpartien ausgesprochen hyaline Umwandlung von Bändern und damit einhergehend stark verminderter Kerngehalt. Palisadenstellung fehlt. Gewebslücken mit endothelartigen Kernen an einzelnen Stellen vorhanden. Die Nervenfasern ziehen am Tumor unbeschadet vorbei. Kapillaren nicht nachweisbar.

Die Gefäßversorgung des Tumorgewebes ist ganz verschieden stark; bei manchen sind überhaupt keine Ge-



Bild I

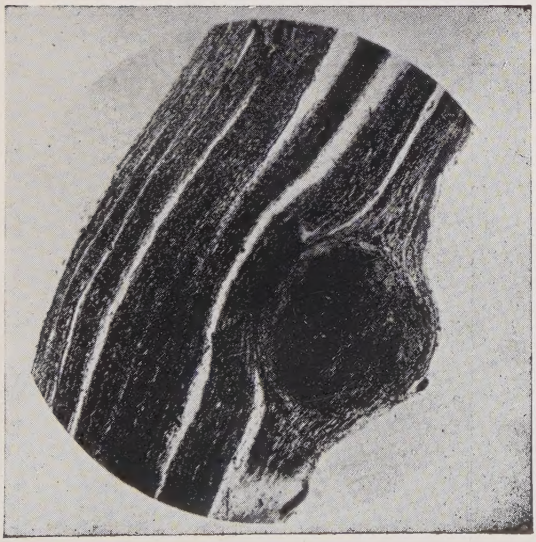

Bild II

Digitized by the Internet Archive
in 2026

https://archive.org/details/IA41533919_0126

fäße nachweisbar; bei anderen wieder sieht man stark erweiterte Venen, die in Gruppen zusammenstehen.

Nicht nur interessant, sondern für die Klinik der Neurinome sehr bedeutungsvoll, ist die Beziehung des Neurinoms zum Nerven selbst. Viele Autoren haben sich mit dieser Frage beschäftigt und man stimmt ungefähr in der Ansicht überein, daß in den meisten Fällen der Nerv oder wenigstens Teile des Nerven unbeschadet um den Tumor herum oder durch ihn hindurchgehen. Borst behauptet, daß die Markscheiden dadurch zu Grunde gehen, die Achsenzylinder aber erhalten bleiben, sodaß klinische Ausfallserscheinungen fehlen. Verocay und Wallner sahen beim Eintritt der Nervenfasern in den Tumor Verdickungen der Achsenzylinder und faßten diese als Degenerationserscheinungen auf. Wallner beschreibt außerdem noch Knickungen und Schwund der Ranvierschen Schnürringe. In den meisten Fällen der von Zschau gefundenen Neurinome gehen aber die Nervenfasern, auch wenn sie mehr oder weniger verdrängt werden, unbeschadet durch den Tumor hindurch. Dieser Auffassung muß man zustimmen, wenn man die klinischen Symptome, auf die ich später zu sprechen komme, berücksichtigt.

Mesodermal oder ektodermal?

Das ist hier die Frage und zwar die sehr umstrittene. Durch Verocay ist sie akut geworden, der beim Neurinom in Form der Schwann'schen Zellen rein ektodermale Bestandteile entdeckte. Ich kann, schon aus rein räumlichen Gründen, hier nicht alle Anschauungen über die Genese der Neurinome und die dazugehörigen Widerlegungen erörtern und beurteilen. Zwischen der rein neurogenen, ektodermalen Genese Verocays und der rein bindegewebigen Genese Recklingshausens gibt es alle Uebergänge und Kompromisse. Genetisch betrachtet stehen sich beide Anschauungen schroff gegenüber, klinisch und histologisch aber gibt es keine Grenzen zwischen dem Neurinom Verocays und der Recklinghausen'schen Krankheit, sondern

nur fließende Uebergänge. Folgende, rein spekulative, durch nichts bewiesene und wohl auch nicht so leicht zu beweisende Annahme könnte auch die Gegensätze in genetischer Hinsicht auf einen gemeinsamen Nenner bringen.

Die Neufibrome im Sinne Recklinghausens haben in ihrer Anlage zunächst eine neurinomatöse Grundlage, werden aber durch das überwuchernde Bindegewebe als „frustrane Formen" ihres ursprünglich neurogenen Charakters entkleidet und tragen nur noch das bindegewebige Gewand. Damit würde die ursprünglich klinische und anatomische Einheitlichkeit des Systems der Recklinghausen'schen Krankheit auf der neurogenen Grundlage Verocays gewahrt und verschont bleiben von dem Dualismus zwischen ektodermal-neurogener und mesodermalfibröser Genese. Einen Beweis dafür, daß die Neurofibromatose nach Recklinghausen und Neurinom im Sinne Verocays nicht zu trennen sind, liefert der Erlanger Anatom Kirch:

Er beschreibt einen typischen Fall von Recklinghausenscher Krankheit, die sich histologisch als reines Neurinom im Sinne Verocays erwies. Da in weitestem Umfange Rückenmark und zahlreiche periphere Nerven von den Tumoren betroffen waren, hat Kirch diese Krankheit als echte, multiple Neurinomatose bezeichnet. In Uebereinstimmung damit ist nach Zschau das solitäre Neurinom nicht als „frustrane Form" einer Neurofibromatose anzusehen, sondern umgekehrt die Neurofibromatose als generalisierte Form des Neurinoms bei bestehender Geschwulstdisposition. Im Einklang damit steht das relativ häufige Vorkommen solitärer Neurinome und das seltene Vorkommen der generalisierten Form.

Lokalisation des Neurinoms.

Theoretisch kann überall da, wo Nervengewebe ist, ein Neurinom entstehen; praktisch aber beschränkt es sich auf einige Praedilektionsstellen, die mit Vorliebe befallen werden. Seit langem bekannt sind die sog. Akustikus-

fibrome oder Kleinhirnbrückenwinkeltumoren, die heute zu den Neurinomen gerechnet werden. Ferner findet man relativ oft Neurinome an den peripheren Nerven und zwar überwiegend im Gebiet des Medianus, Ularis, Femoralis und Ischiadikus. Nicht selten bilden sich Neurinome im Verdauungstraktus: neurinomatöse Wucherungen in der Appendix sind von Oberndorfer und Schultz beschrieben. Ebenso sind am Magen Neurinome mehrfach beschrieben worden; sie waren meist erbengroß und gingen offenbar vom Auerbach-Plexus aus.

Eine sehr häufige Lokalisation, die meistens der Klinik entgeht wegen zu geringer oder fehlender Symptome, ist die Canda equina des Rückenmarks. Zschau hat durch Sektionsuntersuchungen großen Umfangs das überraschend häufige Vorkommen echter kleiner Neurinome an der Cauda equina des Menschen bewiesen. In 11,21 % aller wahllos herausgegriffenen, untersuchten Fälle fand er sichere Neurinome an den Caudanerven; die geringe Größe der gefundenen Tumoren hat dabei prinzipiell keine Bedeutung.

Außer diesen erwähnten, einigermaßen typischen Lokalisationen kommen aber Neurinome an allen möglichen Körperstellen ab und zu einmal vor: Heine beschrieb 1927 ein Neurinom der ganzen linken Gesichtshälfte mit enormen Knochendefekten und bösartigem Charakter; Krekeler fand ein Neurinom in der Wand des Mastdarms in der Form eines derben, glatten, etwa kleinkindskopfgroßen Tumors, der einen Teil des kleinen Beckens ausfüllte und von der Wand des Mastdarms ausging. In einer Dissertation ist ein Neurinom der Luftröhre beschrieben worden bei einem 19jährigen Mädchen.

Was die Stellung des Neurinoms zum Neurom anbelangt, ist grundsätzlich zu sagen, daß Neurom mit Neurinom nichts zu tun hat und etwas prinzipiell anderes ist; es gilt heute überhaupt nicht mehr als Geschwulst, sondern wird betrachtet als Ausdruck einer starken Potenz des Nervengewebes, einen Defekt durch Regeneration zu

ersetzen, wie wir das bei vielen Gewebsarten, mehr oder weniger stark, beobachten können. Die Kallusbildung stellt ein Schulbeispiel hierfür dar.

Neurinom und Lebensalter.

Allgemein gilt die Ansicht, daß das Neurinom vorzugsweise den jugendlichen Menschen befällt und zwar das Alter von 15 bis 40 Jahren. Ueber gehäuftes Vorkommen im Alter ist in der Literatur nichts beschrieben worden. Nach einer Statistik von Erb über 47 Fälle von Neurinom, unter denen drei Einzeltumoren enthalten sind, finden sich nur fünf Personen im Alter von über 50 Jahren, dagegen 38 Personen unter 50 Jahren. „Am meisten scheint das Greisenalter verschon zu bleiben" sagt Erb am Schlusse dieser Betrachtung.

Anschließend gebe ich eine Statistik der von Zschau untersuchten Fälle, die anscheinend das Gegenteil besagt:

Alter	Untersuchte Fälle	Tumorträger	in %
10—19	—	—	—
20—29	8	—	—
30—39	17	—	—
40—49	28	1	3,6
50—59	59	5	8,47
60—69	62	9	14,5
70—79	37	8	21,62
80—89	1	1	(100)
Alter unbek.	2	2	—

Von Zschau wurden untersucht die Candae equina von 214 Leichen jeden Alters und Geschlechts; die Caudae wurden zunächst im ganzen betrachtet, sodann jeder einzelne Nerv isoliert; teilweise erfolgte eine weitere Aufteilung in die sekundären Nervenbündel; dabei fanden sich in 24 Fällen Neurinome. Bei 53 Personen unter 50 Jahren fanden sich also nur einmal, bei 159 Fällen über 50 Jahren dagegen 23 Neurinome. Eine besondere Bevorzugung zeigte das 6. und 7. Lebensjahrzehnt. Wie ist dieser

scheinbare Widerspruch in beiden Statistiken zu erklären? Es ist eine typische Eigenschaft der Neurinome beim jugendlichen Menschen verhältnismäßig „bösartiger" zu verlaufen, d. h. schneller zu wachsen, öfters sarkomatös zu entarten, kurz, eher klinische Erscheinungen zu machen als im Alter. Eine klinische Statistik kann aber immer nur die Menschen erfassen, die in die Klinik kommen und das sind in dem Falle eben relativ junge Menschen, die Beschwerden durch den wachsenden Tumor haben. Die Sektionen von Zschau dagegen deckten hauptsächlich die Neurinome auf, die keine klinischen Erscheinungen machten und sind das eben diejenigen der alten Leute. Daher ist die Verlagerung ins höhere Alter bei dieser Statistik verständlich.

Zusammenfassend ist also zu sagen: Das Alter, in dem die Neurinome die meisten klinischen Erscheinungen machen, liegt zwischen dem 15. und 40. Lebensjahr. Im Alter von über 50 Jahren verläuft das Neurinom meist beschwerdeloser und gutartiger und tritt besonders an der Cauda auf.

Bei der Verteilung der Neurinome auf die Geschlechter stimmen die Statistiken im wesentlichen überein. Männer werden häufiger befallen und zwar schwankt das Verhältnis zwischen 4:3 und 2:1; Harbitz und Zschau stimmen hier fast genau überein mit dem Verhältnis 2:1.

Klinische Symptome des Neurinoms.

Die Symptome des Neurinoms sind verhältnismäßig gering; diese Tatsache erklärt sich gut aus der oben bereits erwähnten histologischen Feststellung, daß bei den meisten Neurinomen die Nervenfasern ungehindert hindurchgehen oder nur verdrängt und verlagert werden. Einen Funktionsausfall des Nerven (Parese des versorgten Gebietes) wird man also rein theoretisch aus dem histologischen Bild nicht erwarten können, was klinisch auch bestätigt wird; außer es handelt sich um ein fortgeschrittenes, maligne entartetes Neurinom, das wohl einen Nerven ganz zerstören kann.

Die Neurinome der Klinik sind meist schon äußerlich sichtbar; die Größe schwankt zwischen Erbsen- und Kindskopfgröße. Oft besteht Druckempfindlichkeit und Verschieblichkeit des Knotens in der Querrichtung, weniger in der Längsrichtung. Zuweilen empfindet der Patient neuralgiforme Schmerzen, besonders bei Bewegungen, ferner Hyper- und Anaesthesien, die man sich durch Druck des Tumors durch Druck auf den Nerven und venöse Blutstauungen erklärt. In manchen Fällen kommt es, nach jahrelangem Bestehen, beim Durchbruch des Tumors durch die Haut — wenn es sich um ein Cysten-Neurinom handelt — zu schmerzhaften Blutungen und Ulcerationen, die den Patienten zum Arzt oder in die Klinik treiben. Die wichtigsten klinischen Symptome bleiben aber die Verdrängungserscheinungen auf die Nachbarschaft des wachsenden Tumors und zwar ergeben sich die Symptome wie bei allen gutartigen Tumoren jeweils aus dem Sitz der Geschwulst.

Wichtig ist ferner die Frage, wann ein Neurinom noch gutartig oder schon bösartig ist; histologisch ist diese Entscheidung für den Pathologen nicht immer einfach. Rasches Wachstum, frühzeitige Nervenstörung, Gewichtsabnahme sprechen für Malignität; ebenso Durchbruch nach außen und Metastasenbildung. Klinisch betrachtet ist die Frage, ob gut- oder bösartig, weitgehend von der Lokalisation des Tumors abhängig, d. h. ein an sich histologisch gutartiger Tumor kann klinisch bösartig sein, wenn er an ungünstiger Stelle lokalisiert ist.

Therapie des Neurinoms.

Die Klinik wird bei dem an sich schon seltenen Vorkommen des Neurinoms nur die Fälle bekommen, die bereits Beschwerden irgendwelcher Art machen. Ist auch nur der Verdacht auf Malignität vorhanden, so kommt keine Indikation als die chirurgische in Frage. Liegt kein Anhaltspunkt für Malignität vor, dann ist immer zu bedenken, daß Neurinome beim Jugendlichen oft überraschend

schnell sarkomatös entarten können; weiterhin kann ein Patient mit sicher gutartigem Tumor, der Neuralgien und andere Verdrängungserscheinungen macht, auch nur durch einen chirurgischen Eingriff auf die Dauer von seinen Beschwerden befreit werden. So ist also die Therapie des Neurinoms, das Beschwerden macht, in jedem Fall eine chirurgische und zwar unter schonender Ablösung des Nerven vom eigentlichen Tumor oder unter Resektion des Nerven mit darauffolgender Naht. Ueber Bestrahlungsbehandlung beim Neurinom ist noch zu wenig bekannt, um ein Urteil hierüber abzugeben.

Selbst die nicht wegzuleugnende Tatsache, daß — allerdings in den seltensten Fällen — Neurinome nach Operation maligne entarten, kann keine Indikation gegen chirurgische Behandlung sein, sondern liegt wohl an dem bösartigen Charakter des Tumors.

Es folgt nun eine Beschreibung und anschließende Beurteilung der drei Neurinomfälle, die innerhalb kurzer Zeit an der Chirurgischen Klinik Erlangen anfielen.

Fall I.

Vorgeschichte: Im Sommer 1931 bemerkte der etwa 30jährige Patient eine kleine Vorwölbung in der Achselhöhle, die nicht schmerzhaft war und keine Beschwerden machte; doch innerhalb von drei Wochen wuchs dann plötzlich der Tumor rasch. Er wurde operativ an einer Klinik entfernt. Kurz darauf entwickelte sich an der gleichen Stelle wieder ein Tumor, der schnell Apfelgröße erreichte. Wiederum operative Entfernung und Bestrahlung an der gleichen Klinik. Daraufhin lange Beschwerdefreiheit. Im Jahre 1935 und 1936 nochmals chirurgische Entfernung des Tumors, der jetzt histologisch als Neurinom identifiziert wurde ohne Malignitätszeichen. Der Mann hatte in diesem Stadium immer noch keine eigentlichen Schmerzen, ab und zu Kribbeln im Oberarm bis zur Ellenbeuge; Kraft und Sensibilität im Arm waren erhalten;

nur bei ausgiebigen Bewegungen starke neuralgische Schmerzen.

Im Jahre 1937 kam dann der Patient in die Erlanger Chirurgische Klinik. Der allgemeine Befund des 30jährigen Mannes ist gut; an den inneren Organen keine pathologischen Veränderungen.

Lokalbefund: In der vorderen rechten Axillarfalte findet sich ein über faustgroßer Tumor, der am unteren Pol mehrfach ulceriert ist. Die Haut ist in dieser Gegend sehr dünn und bläulich verfärbt. Bei der Untersuchung kam es zu einer ziemlich starken arteriellen Blutung, die auf Kompressionsverband steht. Konsistenz des Tumors teils derb, teils weich. Geringe Verschieblichkeit und mäßige Druckschmerzhaftigkeit, keine Drüsenschwellungen in der Umgebung des Tumors.

Op. Bericht 4. 2. 1937. Die Geschwulst zeigt sich nach dem ersten Schnitt als leicht brüchiges und zerfallendes Gewebe von schmutziger Farbe und jauchigem Geruch; reichlich zersetztes und gestocktes Blut. Der Tumor zeigt destruierendes und infiltrierendes Wachstum. In der Tiefe der Achselhöhle Eröffnung einer eigroßen Cyste mit trübflüssigem Inhalt. Die Geschwulst reicht weit in die Weichteile des Oberarms. Auskratzung des brüchigen und geschwürigen Gewebes mit dem scharfen Löffel. Eine radikale Entfernung ist bei der Ausdehnung der Geschwulst nicht möglich.

9. 2. 37. Entfernung der Tamponade; aus der Wunde fließt etwas jauchiges übelriechendes Sekret; Patient hat keine Temperaturerhöhung mehr, dagegen stechende und ziehende Schmerzen im ganzen Schultergelenk, fühlt sich aber sonst wohl. Der Hautdefekt wird durch Thier'sche Läppchen, welche aus der Haut des Oberschenkels entnommen werden, gedeckt. Der Mann wird nahezu beschwerdefrei — bis auf geringe ziehende Schmerzen in der Suhulter — nach guter Wundheilung entlassen.

Histologische Untersuchung. Es liegen mehrere mandelgroße Stücke vor, die auf dem Schnitt bräunliche

Einlagerung zeigen und stark haemorrhagisch durchsetzt sind. Die typische Palisadenstellung ist nur vereinzelt und stellenweise vorhanden mit Ueberwiegen des fasciculären Baues; einige Mitosen nachweisbar, besonder im Bereich dichter und großzelliger Partien. Viele eingelagerte, dünnwandige Gefäßwände. Im ganzen ist das Neurinom nicht so typisch; die groß- und dichtzelligen Partien sprechen für vergrößerte Wachstumstendenz, andererseits sind auch Partien von bindegewebiger Vernarbung mit vorhanden, wie es in älteren Neurinomen vorkommt. Sichere Malignitätszeichen sind nicht vorhanden.

Diagnose. Gefäßreiches Neurinom, z. Teil anscheinend stärker wachsend, aber ohne sichere Malignitätszeichen.

Im Jahre 1938 kommt der Mann wieder ins Krankenhaus wegen verstärkter Beschwerden in Schulter und Arm. Der allgemeine Status des Patienten ist jetzt etwas schlechter als früher.

Lokalbefund. Das rechte Schultergelenk zeigt insgesamt eine deutliche Schwellung, die sich heiß anfühlt und gering gerötet ist. In der Achselhöhle narbig eingezogenes Gewebe, das sich teils weich, teils derb anfühlt und ziemlich druckschmerzhaft ist. Die Haut über dem etwas vorgewölbten, fluktuierenden Knoten ist dünn, bläulich verfärbt und schlecht abhebbar. Die Bewegung im Schultergelenk ist stark eingeschränkt und bei Bewegungen des Oberarms geht die Schulter mit. Keine nachweisbare Vergrößerung der Drüsen.

Der Vorschlag, den Arm zu amputieren, wird vom Patienten abgelehnt, er wird zur Bestrahlung entlassen.

Wiederaufnahme: 16. 4. 1938. Seit der Entlassung ist es dem Patienten scheinbar unter dem Einfluß der Bestrahlung, gut gegangen; er konnte seiner Arbeit nachgehen. Eines Tages stieß er zufällig mit der Schulter irgendwo an, worauf sich plötzlich eine starke Blutung einstellte; Einweisung in die Klinik.

Lokalbefund: Die Haut über dem Knoten in der rechten Achselhöhle ist in etwa Markstückgröße arrodiert.

Der Tumor ist faustgroß; Schwellung des Oberarms und der Schulter, in der vorderen Achselfalte Fluktuation. Tamponade.

Ein Tag später Punktion der fluktuierenden Stelle und Entleerung von 80 ccm blutig-seröser Flüssigkeit; später nochmals Punktion. Der nochmalige Vorschlag der Amputation wird wiederum abgelehnt. Entlassung auf eigenen Wunsch des Patienten. Er kam bis heute nicht wieder in die Klinik.

Beurteilung: Es handelte sich in diesem Falle offenbar um ein anfangs vollkommen (auch klinisch) gutartiges, echtes Neurinom, das anfangs überhaupt keine Beschwerden machte, dann aber plötzlich erhöhte Wachstumstendenz zeigte. Nach der ersten Operation — die radikale Entfernung war offenbar schon damals nicht möglich — trat ein Rezidiv auf; nach nochmaliger Operation und nachfolgender Bestrahlung trat eine fünfjährige beschwerdefreie Pause ein. Das beweist, daß im Einklang mit dem histologischen Befund die Malignität zum mindesten nicht sehr groß war. Wieweit die Bestrahlung Einfluß hatte auf das Intervall kann in einem solchen einzelnen Falle nicht entschieden werden.

Aus dem neuen Rezidiv hat sich nun letzten Endes ein schon von einigen Autoren beschriebenes haematocystisches Neurinom entwickelt mit Ulceration und Arrosion von Blutgefäßen mit lebensbedrohlicher Blutung. Der histologische Befund entscheidet sich zwar nicht für sichere Malignität des Tumors, schließt aber eine bereits beginnende Entartung auch nicht aus. Jedenfalls gibt der lange klinische Verlauf der histologischen Auffassung recht, daß eine echte Malignität mit Metastasenbildung, Kachexie und baldigem Exitus nicht vorliegt. Der Mann hat auf zweimaligen ärztlichen Rat eine Amputation abgelehnt und ist aus dem Fühlungsbereich der Klinik verschwunden.

Fall II.

Vorgeschichte. Es handelt sich um eine 26jährige Frau; seit 3 Wochen bemerkte sie ein langsam an

Größe zunehmendes Knötchen am Halse in der Gegend der Schilddrüse. Beschwerden hatte sie keine und der Tumor störte mehr kosmetisch als funktionell. Sie kommt in die Klinik um sich operieren zu lassen.

Befund: Kräftige, 26jährige Frau, in gutem Ernährungszustand und Kräftezustand mit gutem Organbefund.

Lokalbefund: Im Bereich des Mittellappens der Thyreoidea ist eine kugelige, etwa taubeneigroße Geschwulst sicht- und fühlbar, die auf der Unterlage gut verschieblich und nicht druckschmerzhaft ist. Die Haut darüber ist unverändert, die Konsistenz derb; Mitbewegung beim Schlucken; die Atmung ist nicht behindert; keine Drüsenschwellungen, Stimme normal.

Operationsbericht: 5 cm langer Querschnitt in der unteren Halsfalte; nach Durchtrennung des Platysma und der oberflächlichen Halsfascie stumpfes Durchgehen durch die Muskulatur; Ausschälen eines walnußgroßen, derben Knotens, der gut gegen die Umgebung abgegrenzt ist. Gute Wundheilung. Entlassung beschwerdefrei nach 6 Tagen.

Histologischer Befund. Eingesandt wurde ein walnußgroßer, derber Tumor, der auf dem Schnitt gelblich-weiße Farbe und knolligen Bau zeigt. Es handelt sich um ein Neurinom, wobei viele kleine Knollen mit ausgesprochen palisadenförmiger Kernanordnung zu erkennen sind; dazwischen und besonders im Zentrum ist auch relativ viel Bindegewebe vorhanden. Es finden sich keine Malignitätszeichen; von einer Struma ist nichts zu sehen.

Diagnose: knotenförmiges Neurinom.

Beurteilung: Das Interessante an diesem Fall ist die Tatsache, daß dieses Neurinom klinisch als Struma imponierte und als solches operiert wurde; es handelt sich um ein absolut gutartiges Knotenneurinom, das bis jetzt kein Rezidiv gemacht hat und das histologisch keine strumösen Bestandteile hatte; es ist operiert worden, bevor Verdrängungserscheinungen auftraten.

Fall III.

Vorgeschichte: Seit etwa vier Jahren bestand an der Innenseite des rechten Oberschenkels eine unter der Haut gelegene Verhärtung, die bis vor einem dreiviertel Jahr ungefähr immer gleich groß geblieben sei. Von da an wurde der Tumor ziemlich schnell größer und hat jetzt Hühnereigröße erreicht. Er sei zunächst immer von normaler, nur wenig geröteter Haut überzogen gewesen, manchmal ziehende Schmerzen. Vor 4 Jahren sei plötzlich die Geschwulst aufgebrochen und habe stark geblutet. Der Mann kommt jetzt in die Klinik.

Allgemeiner Befund: Kräftiger, 40jähriger Mann in gutem Ernährungs- und Kräftezustand, mit gutem inneren Organbefund.

Lokalbefund: Auf der Volarseite des Grundglieds am Ringfinger eine etwa bohnengroße, subkutane Verhärtung, mit normaler Haut überzogen.

An der Vorderinnenseite, etwas unterhalb der Mitte des Oberschenkels rechts, befindet sich eine etwa hühnereigroße, ziemlich breitgestielte, pendelnde Geschwulst, die über dem freien Pol in Markstückgröße durchbrochen ist, mäßig derbe Konsistenz des Tumors, eine Fortsetzung gegen das Unterhautfettgewebe ist nicht vorhanden; geringer Druckschmerz.

Die Operation wurde in Lokalanaesthesie vorgenommen; nach 6 Tagen beschwerdefrei entlassen.

Histologischer Befund: Eingesandt wurde ein handtellergroßes Stück, in dessen Mitte sich ein apfelgroßer, polypenartiger Knoten mit breiter Ansatzfläche vorwölbt. Auf der Oberfläche ist die Haut ulceriert. Auf dem Schnitt besteht der Knoten anscheinend aus hellem Gewebe und ist von einer bindegewebigen Kapsel umgeben. In der Mitte offenbar alte Blutungen.

Es handelt sich um einen Neurinom, das z. T. etwas fasciculären Bau und vielfach palisandenförmige Kernanordnung erkennen läßt; die Fasern färben sich bei van Goeson gelblich, doch sind überall auch mehr oder we-

niger reichlich rotgefärbte Bindegewebsfasern mit eingestreut. Der Tumor enthält ziemlich viel Gefäße reichlich Eisenpigment und entzündliche Zellinfiltrate; er zeigt aber keine Malignitätszeichen. Ringsherum finden sich verdrängte Bindegewebe.

Diagnose: Polypöses Neurinom mit Ulceration der bedeckenden Haut.

Beurteilung: Das Auftreten eines Knötchens am Finger, das ebenso aussieht wie das am Oberschenkel bevor es durchbrach, kann auf die Möglichkeit einer Generalisation hindeuten. Meines Wissens wurde damals am Finger nichts gemacht, dem Patienten aber bedeutet, bei Vergrößerung sofort in die Klinik zu kommen. Ein Rezidiv ist am Oberschenkel bis heute nicht aufgetreten.

Zusammenfassung.

Das Neurinom ist eine nicht so selten vorkommende Nervengeschwulst, die die meisten Erscheinungen macht im Alter von 20—40 Jahren in Form von Neuralgien, Paraesthesien und Drucksymptomen und die theoretisch an jeder Körperstelle vorkommen kann. Doch hat das Neurinom Prädilektionsstellen wie Plexus brachialis, Nervus ischiadicus, Cerebrum (Kleinhirnbrückenwinkeltumor) und Cauda equina, wo es nur meist keine klinischen Symptome macht. Umso überraschender wirkt dann das Vorkommen an ungewöhnlicher Körperstelle, wobei es möglich ist, daß es gar nicht als Neurinom erkannt wird und zu Verwechslungen Anlaß gibt. In unserem einen Falle handelte es sich um die ungewöhnliche Lokalisation am Hals in der Gegend der Struma. Dieser Tumor hat klinisch so täuschend als Struma imponiert, daß er unter dieser Diagnose operiert wurde. In den meisten Fällen ist das Neurinom gutartig; in seltenen Fällen kann es mit der Zeit bösartig werden und das Leben des Betroffenen gefährden. Männer werden häufiger befallen. Sicher diagnostiziert wird der Tumor nur durch das Mikroskop. Bis

heute kommt therapeutisch nur die chirurgische Entfernung in Frage mit guter Aussicht auf dauernde Heilung. Ueber Erfolge durch Bestrahlung ist noch zu wenig bekannt.

An dieser Stelle möchte ich Herrn Dr. med. habil. Herbert Zschau für die gütige Ueberlassung der Arbeit und seine freundliche Unterstützung bei der Anfertigung derselben wärmsten Dank auszusprechen.

Literatur-Angabe.

Borst: Lehre von den Geschwülsten.
Hertwig: Elemente der Entwicklungslehre.
Kaufmann: Lehrbuch der speziellen Pathologie.
Kirschner-Nordmann: Chirurgie II.
Stöhr: Lehrbuch der Histologie.
Zschau, Herbert: Beitrag zur Kenntnis der Cauda equina.
— Ueber das in höherem Alter auftretende Neurinom.

Lebenslauf.

Am 9. 12. 1913 bin ich als Sohn des Lehrers Philipp Zehr und seiner Ehefrau Charlotte, geb. Hotz in Mannheim geboren.

Nach Besuch der Volksschule in Nürnberg trat ich in das Reform-Realgymnasium in Nürnberg ein, das ich Ostern 1933 mit dem Zeugnis der Reife verließ.

Hierauf studierte ich Medizin an der Universität Erlangen. 1935 bestand ich die ärztliche Vorprüfung und 1938 das ärztliche Staatsexamen an der Universität Erlangen.

Von August bis Dezember 1939 war ich als Soldat im Westen und bin seit Januar 1940 als Unterarzt in einem Fliegerhorst in Marienbad.